Cas n° 1

Cet homme de 34 ans est atteint de ptosis, de dysphagie et de faiblesse musculaire. Ses symptômes sont plus prononcés en soirée.

Dr Alexander K. C. Leung, pédiatre

1. Quel est le diagnostic?
Une myasthénie grave

2. Quel en est le sens?
Deux tiers des patients souffrant de myasthénie grave ont aussi de la dysplasie thymique, et 10 à 15 % sont atteints d'un thymome. Certains des patients atteints d'un thymome peuvent développer une myocardite et/ou un granulome à cellules géantes. Environ 10 % des patients atteints de myasthénie grave souffrent d'une autre maladie autoimmune comme l'hyperthyroïdie, le lupus érythémateux disséminé, la polymyosite ou la polyarthrite rhumatoïde.

Copyright© Vente et distribution commerciale interdites
L'utilisation non autorisée est prohibée. Les personnes autorisées peuvent télécharger, afficher, visualiser et imprimer une copie pour leur usage personnel

Cas n° 2

Une femme âgée de 49 ans fait une galactorrhée.

Dr Jerzy Pawlak, omnipraticien

1. Qu'est-ce que la galactorrhée?
La galactorrhée est un écoulement de lait en dehors de toute forme de stimulus physiologique approprié.

2. La galactorrhée est-elle toujours associée à un taux élevé de prolactine?
Non

3. Quel trouble thyroïdien peut être associé à la galactorrhée?
L'hypothyroïdie primaire est la cause pour cette patiente.

Pour un autre cas, voir la page suivante

Cas n° 3

Dr Jerzy Pawlak, omnipraticien

Cet homme de 42 ans a une éruption cutanée, et les ongles de ses pouces présentent une dépression centrale ainsi que des stries horizontales. Tous ses autres ongles sont normaux.

1. Quel est le diagnostic?

La dystrophie de l'ongle médian est un défaut symétrique longitudinal de l'ongle du pouce, bien que parfois, elle peut toucher d'autres doigts. Elle peut également être associée à une lunule élargie.

2. Quelle est l'étiologie?

L'étiologie est inconnue. Des cas familiaux ont été signalés, et, dans certains cas (comme celui-ci), la dystrophie peut être causée par un traumatisme autoinfligé.

Cas n° 4

Dr Alexander K. C. Leung, pédiatre
Dre Justine H. S. Fong, pédiatre

Une femme âgée de 40 ans a des stries sur la langue.

1. Quel est le diagnostic?

Une langue scrotale (fissurale)

2. Quel en est le sens?

Une langue scrotale est caractérisée par de nombreux petits sillons ou plis sur la face dorsale de la langue. Cette affection peut être congénitale ou causée par un traumatisme, une malnutrition ou une hypovitaminose A. Des particules et des débris d'aliments peuvent se loger dans les fissures, causant de l'irritation, de l'inflammation et une mauvaise haleine.

Pour un autre cas, voir la page 52

Cas n° 5

Dr Jerzy Pawlak, omnipraticien
Dr T. J. Kroczak, omnipraticien

Une femme de 55 ans a un certain nombre de taches rouge foncé sur le corps. Les taches sont de tailles différentes, allant de la grosseur d'une tête d'épingle à plusieurs millimètres.

1. Quel est le diagnostic?
Des taches rubis multiples

2. Quel est le traitement suggéré?
Si un traitement est demandé, la thérapie au laser est le meilleur choix.

3. Y a-t-il une possibilité de malignité?
Non, il n'y a pas de possibilité de maladie maligne interne.

4. Une investigation devrait-elle être réalisée?
Non

Cas n° 6

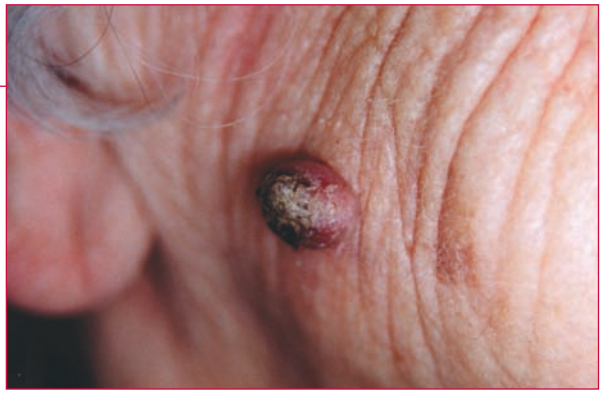

Dr Jerzy Pawlak, omnipraticien

Cette femme a une lésion cutanée qui est apparue au cours des dernières semaines et présente une formation tumorale kératosique entourée d'un anneau charnu.

1. Quel est le diagnostic?
Kératoacanthome

2. Quel en est le sens?
Une formation tumorale relativement courante, qui se développe dans les glandes sudoripares et ressemble pathologiquement au carcinome squameux.

3. Quel est le traitement?
Exérèses classiques

Pour un autre cas, voir la page 54

Cas n° 7

Dre Catherine Maari, dermatologue

Une femme de 60 ans a une lésion sur l'ongle de son index droit. Il y a environ quatre ans, elle a remarqué une macule noire linéaire sur son ongle, et celle-ci s'est progressivement transformée pour en arriver à ce résultat.

1. Quel est le diagnostic?

Un mélanome sous-unguéal. Il y a dystrophie de la table unguéale associée à la tumeur.

2. Quel est le signe de Hutchinson?

Une traînée longitudinale accompagnée d'une pigmentation périunguéale se nomme le syndrome de Hutchinson. Sur la photo, on peut voir la décoloration noire du cuticule à la base de l'ongle. Cette décoloration est un indice important de mélanome et devrait mener à l'exérèse totale de l'ongle pour un examen histologique.

Cette décoloration est un indice important de mélanome et devrait mener à l'exérèse totale de l'ongle pour un examen histologique.

Cas n° 8

Cette femme de 56 ans a des plaques blanchâtres fixes sur la langue.

1. Quel est le diagnostic?
Une leucoplasie orale

2. Y a–t-il une possibilité de malignité?
Il existe un risque élevé d'évolution en un carcinome squameux. Les facteurs prédisposant sont le tabagisme et parfois, la syphilis.

Dr Jerzy Pawlak, omnipraticien
Dr M. Ksiazkiewicz, omnipraticien

Pour un autre cas, voir la page suivante.

FÉLICITATIONS au Dr André Renaud qui est l'heureux gagnant de notre concours « Participez à Diagno-photo et courez la chance de gagner un appareil photo numérique! »

Voici ses commentaires :

*Quelques mots pour remercier l'équipe de rédaction de la revue **Le Clinicien**, grâce à qui j'ai remporté l'appareil photo numérique SONY qui a été tiré au hasard parmi les participants de cette excellente revue.*
Je pourrai donc continuer à exercer ma passion, soit prendre des photographies de dermatologie pour la rubrique Diagno-photo!

Encore merci, et longue vie à « NOTRE » revue!

André Renaud, MD

Cas n° 9

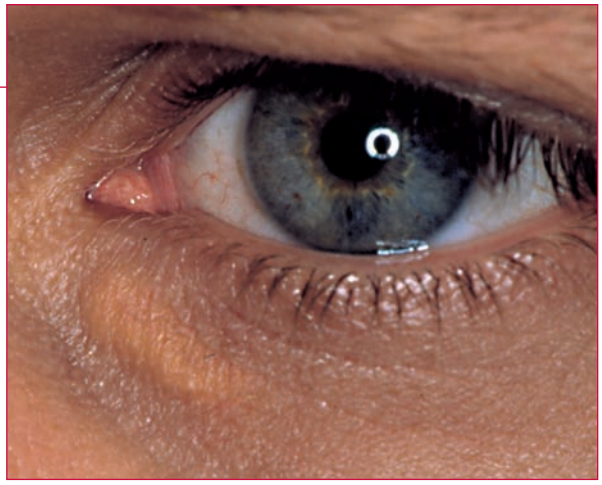

Dre Catherine Maari, dermatologue

Cet homme de 39 ans a observé récemment une décoloration jaunâtre sur sa paupière inférieure et vous consulte pour un traitement.

1. Quel est le diagnostic?

Les xanthélasmas sont des plaques jaunâtres, qui se développent sur les paupières et la peau périorbitaire.

2. Quels tests sanguins allez-vous demander?

Un test complet de cholestérol devrait être effectué, car environ 50 % des patients qui sont atteints de xanthélasmas présentent un taux anormal de lipoprotéines.

3. Quel traitement doit-on administrer?

S'il y a lieu, il faut traiter l'affection sous-jacente. S'il s'agit d'un résultat isolé, il est possible d'éliminer les xanthélasmas par cautérisation, excision ou à l'aide d'acide trichloroacétique.

Environ 50 % des patients qui sont atteints de xanthélasmas présentent un taux anormal de lipoprotéines.

Pour un autre cas, voir la page 58

Cas n° 10

Un garçonnet de 10 mois a une masse rougeâtre sur la joue gauche. La masse a été observée, la première fois, lorsqu'il avait trois semaines.

Dr Alexander K. C. Leung, pédiatre
Massoud Rafaat, pédiatre

1. Quel est le diagnostic?

Un hémangiome capillaire (fraise) ou angiome tubéreux

2. Que signifie cette masse?

L'hémagiome capillaire apparaît habituellement au cours des premières semaines d'existence. La masse croît rapidement pendant les six à neuf premiers mois, puis la croissance ralentit. L'involution commence habituellement lorsque l'enfant atteint l'âge de trois ou quatre ans. Les complications sont l'ulcération, la surinfection et l'hémorragie. Une involution incomplète peut laisser une cicatrice atrophique.

50 ans d'expérience.

SYNTHROID était là.

SYNTHROID : 12 doses précises pour une souplesse posologique tout au long du traitement; la marque de lévothyroxine la plus délivrée au Canada – 50 ans, ça se fête[2,3]!

CCPP Membre R&D

RÉFÉRENCES : 1. Données internes. Laboratoires Abbott, Limitée. **2.** Monographie de SYNTHROID. Laboratoires Abbott, Limitée. Le 21 septembre 2005. **3.** IMS Compuscript. Données relatives aux ordonnances totales, juillet 2005 à avril 2006.

www.abbott.ca
1 800 361-7852

© Laboratoires Abbott, Limitée
* Une promesse pour la vie

Cas n° 11

Ce patient se présente avec un érythème facial bien défini.

Dr Jerzy Pawlak, omnipraticien
Dr Roman P. Koczanski, omnipraticien

1. Quelle affection y est probablement associée?

L'érésipèle

2. Quel est le traitement?

Une antibiothérapie par pénicilline pendant au moins dix jours ou par céphalosporine ou érythromycine dans le cas d'une allergie à la pénicilline. Une administration d'antibiotique parentérale est recommandée dans les cas graves ou compliqués. Il faut administrer un traitement symptomatique pour les douleurs et la fièvre, une prise adéquate de fluide et un traitement local avec des compresses froides.

Pour un autre cas, voir la page suivante.

50 ans de présence[1].

SYNTHROID est indiqué dans le traitement de l'hypothyroïdie.
La dose doit être adaptée en fonction de l'âge, du poids, de l'état cardiovasculaire, de la présence d'autres maladies ainsi que de la gravité et de la durée de l'hypothyroïdie. La pleine dose habituelle de remplacement pour l'adulte jeune et en bonne santé est d'environ 1,7 mcg/kg/jour. Veuillez consulter les renseignements thérapeutiques pour obtenir de plus amples renseignements concernant les autres populations de patients, comme les patients âgés ou ceux atteints d'hypothyroïdie subclinique.

Pr SYNTHROID® (lévothyroxine sodique, USP) en comprimés
1957 – 2007 50 ANS
De quoi célébrer – Une dose à la fois!

SYNTHROID est contre-indiqué dans les cas de thyrotoxicose subclinique ou manifeste non traitée, d'infarctus aigu du myocarde, d'insuffisance surrénalienne non traitée ou d'hypersensibilité aux hormones thyroïdiennes ou à tout ingrédient inactif du produit.
Les effets secondaires autres que ceux évocateurs d'une hyperthyroïdie due à un surdosage thérapeutique sont rares.
Veuillez consulter les renseignements thérapeutiques pour connaître tous les détails.

125 mcg

137 mcg

150 mcg

175 mcg

200 mcg

300 mcg

Abbott
A Promise for Life*
Voir l'information posologique à la page 146

Cas n° 12

Dr Alexander K. C. Leung, pédiatre

Une jeune fille de 17 ans a une masse kystique sur la face externe de son poignet gauche.

1. Quel est le diagnostic?
Un ganglion

2. Quel en est le sens?
Un ganglion est une enflure cystique, qu'on trouve généralement sur la face externe du poignet ou du pied. La lésion est causée par un défaut dans la capsule articulaire, ce qui cause l'herniation synoviale. Cette affection est plus courante chez les femmes.

3. Quel est le traitement?
L'excision chirurgicale du kyste et du tractus qui s'étend jusqu'à l'articulation est indiquée si le ganglion est assez gros, s'il est douloureux ou s'il empêche le fonctionnement normal des tendons.

Cas n° 13

Dr Jerzy Pawlak, omnipraticien

Un homme âgé présente une enflure soudaine et douloureuse du mollet droit.

1. Quel est le diagnostic le plus probable?
Thrombophlébite veineuse profonde

2. Quel type d'investigation devrait être fait?
Un test à l'aide de l'appareil de Doppler est la forme la moins invasive, ainsi qu'une phlébographie.

Pour un autre cas, voir la page 62

Cas n° 14

Un garçon de 12 ans présente une éruption cutanée sur le tronc. Les lésions sont de tailles différentes (de 2 mm à 6 mm). Celles-ci sont des papules ombiliquées de couleur peau prenant une forme de dôme.

Dr Jerzy Pawlak, omnipraticien

1. Quel est le diagnostic?

Un *molluscum contagiosum*

2. Quelle est l'étiologie?

Le virus Pox. Ce virus infecte les cellules épithéliales, créant ainsi de gros corps d'inclusion intracytoplasmiques, et détruit les liens qui, normalement, retiennent les cellules ensemble.

3. Comment peut-on traiter ces lésions?

La majorité des lésions sont autolimitatives et guérissent d'elles-mêmes en six à neuf mois. Cependant, elles peuvent durer beaucoup plus longtemps. Le traitement doit être individualisé. Pour les enfants qui ont un grand nombre de lésions, il faut recourir à des méthodes « sans cicatrices ». Chez les adultes, les lésions génitales doivent être traitées définitivement afin de prévenir la propagation par contact sexuel. Parmi les options possibles, il y a le curetage, la cryochirurgie ou la trétinoïne locale et une préparation combinant l'acide salicylique, l'acide lactique et la cantharidine.

La majorité des lésions sont autolimitatives et guérissent d'elles-mêmes en six à neuf mois.

Cas n° 15

Un homme de 43 ans a des lésions ponctuées et une décoloration transversale sur ses ongles.

Dr Jerzy Pawlak, omnipraticien

1. Quel est le diagnostic?

La leuconychie

2. À quelles affections peut-on l'associer?

La leuconychie ponctuée est habituellement le résultat d'un traumatisme mineur répétitif. Il peut être associé à une maladie systémique grave, comme la cirrhose du foie, des états hypoalbuminémiques, une néphropathie chronique et une urémie et dans les cas d'empoisonnement aux métaux lourds, comme l'arsenic. *Clin*

Avant de prescrire de l'adrénaline, pensez-y deux fois.

MAINTENANT REMBOURSÉ AU QC, ON ET AB*

Voici Twinject

La nécessité d'une deuxième dose d'adrénaline n'est pas prévisible[1,2]. Seul le nouvel auto-injecteur Twinject offre une dose de réserve administrée si les symptômes ne se sont pas améliorés 10 minutes après la première injection ou si les symptômes réapparaissent lors d'une réaction biphasique[2,3*†‡].
Le nouveau Twinject vous donne accès à un programme de soutien pour patients, famille et amis (www.twinject.ca ou 1 877 TWINJECT).

Pensez confiance. Pensez facilité d'utilisation. Pensez Twinject.

*En ON, éligible au remboursement sous le programme des produits allergènes de l'ODB. Dans les formulaires du QC et AB, remboursé sans restriction.
†Une réaction biphasique commence 1 à 8 heures après la première réaction. Il est recommandé au patient d'avoir la possibilité de composer le 911, et de se rendre à l'hôpital 48 heures après un traitement réussi.
‡Consulter la monographie du produit pour les instructions d'utilisation.

NOUVEAU Twinject™ auto-injecteur (adrénaline USP pour injection 1:1000)

Deux fois plus de confiance.

paladin

L'auto-injecteur Twinject 0,3 mg (0,3 mL d'adrénaline USP pour injection à 1 : 1000) et l'auto-injecteur Twinject 0,15 mg (0,15 mL d'adrénaline USP pour injection à 1 : 1000) sont indiqués pour le traitement d'urgence des réactions allergiques graves (type 1), y compris l'anaphylaxie causée par les piqûres et les morsures d'insectes, les allergènes administrés pour l'immunothérapie, certains aliments, le latex, d'autres allergènes et certains médicaments. (Consultez les renseignements posologiques pour les informations complètes sur l'indication). L'adrénaline peut aussi servir au traitement de l'anaphylaxie de cause inconnue ou produite par l'exercice et des réactions pseudo-anaphylactiques.

L'adrénaline doit être administrée avec prudence aux patients atteints d'arythmie cardiaque, de coronaropathie ou cardiopathie organique ou d'hypertension, et aux patients qui prennent des médicaments pouvant rendre le cœur sensible à l'arythmie. Chez les patients atteints d'insuffisance coronarienne ou de cardiopathie ischémique, l'adrénaline peut précipiter ou aggraver l'angine de poitrine ou entraîner des arythmies ventriculaires pouvant être fatales. Il faut éviter d'administrer l'adrénaline aux patients présentant une atteinte cérébrale organique. Elle doit aussi être administrée avec prudence aux personnes âgées, aux hyperthyroïdiens, aux femmes enceintes et aux personnes atteintes d'une maladie cardiovasculaire ou de diabète.

Les réactions indésirables comprennent anxiété passagère et d'intensité modérée, sentiment d'hyperstimulation, appréhension, agitation, tremblements, tremblotements, faiblesse, étourdissements, transpiration, accélération du pouls, battements de cœur plus forts, palpitations, pâleur, nausées et vomissements, maux de tête et (ou) difficultés respiratoires.

Ne pas administrer plus de deux doses successives d'adrénaline à moins d'être sous surveillance directe d'un médecin.

Voir l'information posologique à la page 127